UEBER GEHIRNERWEICHUNG

NACH

ISOLIERTER UNTERBINDUNG

DER

VENA JUGULARIS INTERNA.

INAUGURAL-DISSERTATION

ZUR ERLANGUNG DER DOKTORWÜRDE

IN DER

MEDIZIN, CHIRURGIE UND GEBURTSHILFE

UNTER DEM PRÆSIDIUM VON

Dr. P. von BRUNS
O. Ö. PROF. DER CHIRURGIE UND VORSTAND DER CHIRURG. KLINIK IN TÜBINGEN

DER MEDIZINISCHEN FAKULTÄT ZU TÜBINGEN

VORGELEGT VON

R. ROHRBACH
APPROB. ARZT

TÜBINGEN 1896
H. LAUPP'SCHE BUCHHANDLUNG

UEBER GEHIRNERWEICHUNG

NACH

ISOLIERTER UNTERBINDUNG

DER

VENA JUGULARIS INTERNA.

INAUGURAL-DISSERTATION

ZUR ERLANGUNG DER DOKTORWÜRDE

IN DER

MEDIZIN, CHIRURGIE UND GEBURTSHILFE

UNTER DEM PRÆSIDIUM VON

DR. P. VON BRUNS
O. Ö. PROF. DER CHIRURGIE UND VORSTAND DER CHIRURG. KLINIK IN TÜBINGEN

DER MEDIZINISCHEN FAKULTÄT ZU TÜBINGEN

VORGELEGT VON

R. ROHRBACH
APPROB. ARZT

TÜBINGEN 1896
H. LAUPP'SCHE BUCHHANDLUNG

Digitized by the Internet Archive
in 2026

https://archive.org/details/IA41552309_0222

Meinem hochverehrten Lehrer, Herrn Prof. Dr. v. Bruns, sage ich für die Anregung zu dieser Arbeit und die freundliche Überlassung des Materials meinen verbindlichsten Dank.

R. Rohrbach.

Verletzungen der grossen Venenstämme, mögen sie durch ein Trauma unvorhergesehen zustande kommen oder absichtlich von der Hand des Operateurs geschaffen werden, sind durch die Blutung und den eventuellen Lufteintritt lebensgefährlich. Wunden der Vena jugularis interna stehen an Gefährlichkeit den Verletzungen der Arteria carotis nicht nach. Denn wenn nicht chirurgische Hilfe interveniert, enden sie durch primäre Blutung ausnahmslos letal [1]). Während aber bei arteriellen Blutungen die Ligatur als das souveräne Mittel zur Blutstillung längst eingebürgert war, stand die Zulässigkeit der Ligatur grosser Venenstämme noch im Beginn der Einführung der Antiseptik zur Diskussion [2]).

1) S. W. Gross. Observations on wounds of the internal jugular vein and their treatment. American Journ. of the medical sciences. 1867.

2) Vergl. Pilger. Ueber Resektion von grossen Venenstämmen. Deutsche Zeitschrift für Chirurgie. 14. Bd. 1881. p. 130.

Die Ursache, weshalb relativ spät bei Blutungen aus grossen Venen die Unterbindung derselben an der Stelle der Verletzung das allgemein gültige Verfahren geworden ist, ist in den Gefahren zu suchen, die in der vorantiseptischen Zeit mit der Ligatur eines grossen Venenstammes verknüpft waren. Die bedrohlichen Erscheinungen, welche damals eine solche Ligatur zur Folge haben konnte, waren die sekundäre Blutung zur Zeit der Lösung des Fadens und vor allem die Pyämie. Doch waren auch alle die verschiedenen Ersatzmethoden, welche an Stelle der Ligatur vorgeschlagen wurden, von diesen Gefahren nicht ganz frei zu sprechen und entweder mit dem Mangel ungenügender Sicherheit in der Blutstillung oder grosser Unbequemlichkeit in ihrer Anwendung behaftet.

S. W. Gross hat diese Thatsache in seiner ausführlichen Monographie dargethan. Ihm gebührt das Verdienst, an der Hand einer sehr umfangreichen Statistik aus dem amerikanischen Kriege die Unterbindung speziell der Vena jugularis interna bezüglich ihrer Komplikationen, nämlich sekundärer Hämorrhagie, Pyämie und Cirkulationsstörungen genau geprüft zu haben. Es stellte sich dabei heraus, dass die Unterbindung dasjenige Verfahren ist, welches am sichersten die Blutung stillt, dem Patienten selbst die geringsten Beschwerden macht und doch nicht gefahrbringender ist als die vorgeschlagenen Ersatzmethoden.

Gestützt auf die Ergebnisse seiner statistischen Zusammenstellung konnte Gross die von Dupuytren vorgeschlagenen tiefen Inspirationen wegen der Gefahr des Lufteintritts und die styptischen Mittel wegen der Verätzung des Operationsgebietes verwerfen. Dann zeigte er, dass die Kompression, die manuelle sowohl als die instrumentelle, sowie die von Wattmann zuerst angewandte seitliche Ligatur und die von v. Langenbeck vorgeschlagene Unterbindung der korrespondierenden Arterie nicht mit der Venenligatur konkurrieren könnten.

Somit setzte er ein für alle mal die Unterbindung der Vene in ihre Rechte, was insofern einen Wendepunkt in der Geschichte der Therapie venöser Blutungen bezeichnet, als sich die Ansichten namhafter Autoren auf diesem Gebiete noch diametral gegenüber standen.

So meint Langenbeck[1]) in seinen Beiträgen zur chirurgischen Pathologie der Venen: „Im übrigen ist die Unterbindung grosser Venenstämme soviel als möglich zu vermeiden, besonders in Krankenhäusern,

1) Archiv für klin. Chirurg. 1861. Bd. I.

wo die Gefahren der Thrombose und Pyämie durch die Unterbindung entschieden gesteigert werden." Gross selbst führt diesbezügliche Aeusserungen bekannter Chirurgen an. So waren Travers (1818), Allan (1821), Crisp (1847), Lisfranc, Porter und Pirogoff derselben Meinung, wie sie später Langenbeck in seinem obigen Ausspruch vertreten.

Die gegenteilige Ansicht verfocht unter Anderen Chevalier (1806), welcher sagt: „Ich weiss aus Erfahrung, dass die Hauptvene eines Gliedes in dieselbe Ligatur wie die Arterie eingeschlossen werden kann, ohne irgend einen folgenden Nachteil." Eine ähnliche Meinung hatten Larrey (1829), Nélaton (1844), Liston (1846), Chelius (1847), Cooper, Velpeau, Dupuytren, Malgaigne u. A.

Was nun die Resultate der isolierten Unterbindung der Vena jugularis interna anlangt, wie sie die Statistik von S. W. Gross in seiner mehrfach erwähnten Arbeit ergiebt, so verliefen von den 29 angeführten Fällen 6 letal, und zwar war der Exitus zweimal durch Erschöpfung, zweimal durch sekundäre Hämorrhagie, einmal durch Lufteintritt und einmal durch Pyämie bedingt. Hieraus erhellt zur Genüge, dass die Pyämie, jener unheimliche Gast der vorantiseptischen Zeit, in der That nicht in dem Masse nach der Ligatur der Vena jugularis interna zu fürchten war, wie manche Autoren behaupteten.

Wenden wir uns nun zu einer weiteren Komplikation der Unterbindung der inneren Drosselvene, der eventuellen Cirkulationsstörung, so ist im voraus klar, dass wir hier den Unterschied zwischen vorantiseptischer Zeit und dem Zeitraum nach Einführung der Anti- und Aseptik bei der Durchsicht der vorhandenen Zusammenstellungen von Jugularis-Unterbindungen nicht mehr berücksichtigen brauchen. Denn an den mechanischen Verhältnissen der Blutversorgung eines lebenswichtigen Organes des menschlichen Körpers vermag die Antisepsis nichts zu ändern.

Hinsichtlich der Cirkulationsstörungen nach isolierter Unterbindung der Vene ist zunächst zu bemerken, dass einzelne Autoren bei Aufzählung ihres Gesamtergebnisses Fälle mitzählen, in denen neben der Vene auch die Arteria carotis interna oder communis mit unterbunden wurde, wie es auch Gross und später auch Georg Fischer[1]) gethan hat. Nun genügt aber die Unterbindung

1) Georg Fischer. Krankheiten des Halses. Deutsche Chirurgie. Billroth und Luecke. Stuttgart 1880.

der Carotis allein, um in einer grossen Anzahl von Fällen die schwersten Störungen in der normalen Blutversorgung des Gehirns hervorzurufen. So fand Zimmermann[1]) als Ergebnis einer sehr ausgedehnten Statistik über Ligatur der Carotis, dass in 26% aller Fälle schwere, aber nicht tödliche Gehirnsymptome und in 11,6% der angeführten Fälle tödliche Gehirnerweichung eintrat. Es ist daher notwendig, bei einer Untersuchung, inwieweit die Obliteration der inneren Drosselvene an sich Cirkulationsstörungen und Schädigungen des Gehirns hervorzurufen vermag, nur solche Fälle zu berücksichtigen, in denen ausser der Vena jugularis interna kein anderes der grossen Halsgefässe, weder die Carotis interna noch die Carotis communis, mit unterbunden ist.

Fassen wir aber nun die Fälle von isolierter Unterbindung der Vene ins Auge, so stehen wir vor der auffallenden Thatsache, dass merkwürdig selten der alleinigen Venenligatur Cirkulationsstörungen gefolgt sind.

Inwiefern dies gewissermassen befremdend ist, wird eine weiter unten folgende, anatomische Betrachtung der Verhältnisse zwischen arteriellen und venösen Gefässen, wie sie im Schädelinneren gegeben sind, verständlich machen. Dass jedoch eine Cirkulationsstörung, die allein infolge des mechanischen Missverhältnisses zwischen arteriellem Zufluss und venösem Abfluss, ohne irgend eine septische oder andere Komplikation, durch nachfolgende Stauungsnekrose des Gehirns deletär wird, zu den grössten Seltenheiten gehört, lehren die Erfahrungen verschiedener Autoren.

So sagt Billroth[2]) über die Unterbindung der Vena jugularis interna: „Die Heilungen nach diesen Unterbindungen beweisen wohl, dass diese Operation an sich durch die Cirkulationsstörung nicht gefährlich ist, und der unglückliche Ausgang der Operationen am Halse dadurch wohl nicht direkt bedingt wird."

G. Fischer äussert sich über die Unterbindung der Vene folgendermassen: „Der Collateralkreislauf sorgt dafür, dass der Blutstrom auf die Dauer nicht beeinträchtigt wird." Und weiter: „In der Regel ist die Reaktion nach der Unterbindung nicht gross. Sehr selten folgte eine ödematöse Anschwellung der entsprechenden Gesichtshälfte und vorübergehende Hirnzufälle (halbseitiges Kopfweh, Hemiplegie); Apoplexie kam nicht vor."

1) Zimmermann. Ueber Gehirnerweichung nach Carotis-Unterbindung. Diese Beiträge. Bd. 8. Tübingen 1892.

2) Th. Billroth. Chirurg. Klinik. Wien 1871—76. Berlin 1879.

Dabrowski[1]) kommt am Ende einer sehr eingehenden Arbeit über Jugularis-Unterbindung zu dem Schluss, dass die Störungen der Cirkulation nach diesen Unterbindungen unbedeutend sind und es rasch zu einer Regulierung derselben kommt. Und weiterhin, wo derselbe Autor über den Wert der seitlichen Ligatur handelt, schreibt er: „Die seitliche Ligatur hat den einzigen Vorteil, dass sie das Gefässlumen durchgängig erhält. Aber in Anbetracht der Leichtigkeit, mit welcher sich nach der Unterbindung der Vena jugularis interna die Cirkulation wiederherstellt, verliert dieser Vorteil beträchtlich an Wichtigkeit, zumal wenn man die Gefahr der sekundären Blutung und die technischen Schwierigkeiten der seitlichen Ligatur berücksichtigt."

In sehr seltenen Fällen kann nun aber, entgegen der allgemeinen Annahme, die Regulierung der Cirkulation nach dieser Unterbindung ausbleiben und der Collateralkreislauf sich als ungenügend erweisen. Dann bildet eine tödliche Gehirnerweichung den unvermeidlichen Ausgang.

Ueber einen derartigen Fall aus der Tübinger chirurgischen Klinik, dessen Material mir die Güte des Herrn Professor Bruns freundlichst überlassen hat, will ich im folgenden berichten.

Es handelte sich um eine 57 Jahre alte Frau mit metastatischem Drüsencarcinom an der linken Halsseite, bei welcher im Verlauf der Operation die Vena jugularis interna unterbunden wurde. Die Patientin erwachte aus der Narkose nicht mehr zu vollem Bewusstsein. Das Coma blieb zunächst unaufgeklärt. Nach 6 Tagen trat der Exitus ein. Die Sektion wies als Ursache der Cirkulationsstörung im Gehirn eine ganz unvollkommene Entwicklung des rechten Sinus transversus und der rechten Vena jugularis interna nach.

Bezüglich der Einzelheiten des Falles lasse ich jetzt die Krankengeschichte und das Sektionsprotokoll folgen.

Viktoria F., 57 J. alt, verheiratet, aufgenommen 3. I. 95, war bis vor 4 Jahren immer gesund. Damals bekam sie eine Geschwulst an der Nase, die sehr rasch wuchs und im Mai 90 in der Klinik entfernt wurde. Der entfernte Tumor erwies sich histologisch als Plattenepithel-Carcinom. Pat. kam dann noch zweimal wegen Recidivs im Januar 91 und im April 91 Seit diesem letzten Termin blieb die Nase gesund. Im August 94 bemerkte

1) W. Sprawie Podwiazywania zyty szyjowej wewneztrznej przy ranach lub guzach w okolicy szychowej. Podat Ignacy Dabrowski. Przeglad chirurgiczny. Redactor Dr. W. H. Krajewski. Tom II. Zeszyt I. 1894.

Patientin an der linken Seite des Halses eine Geschwulst, die sehr rasch an Grösse zunahm, aber während ihres Wachstums keine Schmerzen machte.

Status praesens: Pat. ist eine, ihrem Alter entsprechend aussehende, ziemlich abgemagerte Frau. Der grösste Teil der Nase fehlt. Nur noch der knorplige Teil und ein wenig vom linken Nasenflügel ist erhalten. An einigen Stellen der Stirn und am Kinn finden sich vertrocknete Borken, welche von einem Ekzem herzurühren scheinen. An der linken Seite des Halses sitzt ein apfelgrosser Tumor, nach vorn über den M. sternocleidomastoideus hinausragend, nach hinten sich fast bis an die Wirbelsäule erstreckend. Nach dem Kopf zu reicht der Tumor fast bis zum Unterkiefer, gegen die Brust hin grenzt er scharf mit dem Schlüsselbein ab. Die Oberfläche der Geschwulst ist an einer etwa thalergrossen Stelle stark gerötet. Der Tumor ist auf der Unterlage wenig verschieblich, in seinen unteren Partien von derber Konsistenz, in den oberen deutlich fluktuierend. Die Haut ist überall auf dem Tumor beweglich bis auf die gerötete Stelle, an welcher sie sehr stark gespannt ist. Drüsenschwellungen sind nicht fühlbar. Die Probepunktion ergiebt klare seröse Flüssigkeit. Die Nadel gelangt dabei in einen grossen Hohlraum, der von ziemlich derben Wandungen begrenzt ist. — Die mikroskopische Untersuchung der Punktionsflüssigkeit ergiebt suspendierte rote und weisse Blutkörperchen, sowie einige Plattenepithelien.

11. I. 95 Operation (Herr Prof. Bruns): Chloroformnarkose. Längsschnitt über die Mitte des Tumors mit sofortiger Excision der gerötеten papierdünnen Haut. Die Abtrennung des Tumors von den darunterliegenden Geweben macht wegen der festen Verwachsung grosse Schwierigkeit. Der gegen die Gefässe liegende Teil zeigt eine vollständige Verwachsung mit der Vena jugularis int. und zwingt zu Unterbindung und Resektion derselben. Die umliegenden Drüsen werden, weil ebenfalls auf Carcinom verdächtig, entfernt. Zum Schluss wird die Wunde mit Jodoformgaze tamponiert.

Die Patientin bleibt nach der Operation bewusstlos, reagiert auf nichts. Die Bewusstlosigkeit dauert den ganzen Tag und die Nacht an. Zur Behebung der Hyperämie des Gehirns werden 5 Blutegel in der Gegend des l. Processus mastoideus angelegt. Abends reagiert Pat. beim Rufen ihres Namens durch Aufschlagen der Augen. Cornealreflex ist vorhanden.

12. I. Der Zustand hat sich nicht gebessert. Reizerscheinungen vom Gehirn ausgehend sind vorhanden, indem Pat. fortwährend das rechte Bein beugt und streckt. Sie reagiert noch weniger als gestern Abend, entleert Faeces und Urin ins Bett. Durch den Mund lässt sich keine Nahrung einführen, Nährklystiere bleiben ebenfalls nicht. Abends 7 Uhr Infusion von 200 ccm phys. Kochsalzlösung. — 13. I. Der komatöse Zustand dauert an. Corneal- und Patellar-Reflexe vorhanden. Auf Stich und Kneifen keine Reaktion. Die rechte Ober- und Unterextremität wird spontan öfter flektiert und dann wieder extendiert. Bewegungen an den linken Extremitäten sind nicht wahrnehmbar. Auf Anrufen öffnet Pat. langsam die Augen.

— 14. I. Stat. id. Verbandwechsel. Infusion von 180 ccm phys. Kochsalzlösung. — 15. I. Pat. streckt auf Anrufen die Zunge heraus. Im übrigen ist der somnolente Zustand gleich geblieben. Die automatischen Bewegungen an den rechten Extremitäten haben aufgehört, dagegen haben sich solche an den linken eingestellt. Abends Infusion von 150 ccm phys. Kochsalzlösung in den Oberschenkel. — 16. I. Morgens 3 Aetherinjektionen, welche jedoch keinen merkbaren Einfluss ausüben. Atmung frei und tief. Eine Mastdarmeingiessung von 10 ccm stündlich wird behalten. Abends werden 200 ccm Nährflüssigkeit mit der Magensonde eingegossen und von der Pat. behalten. Nachts wird die Atmung plötzlich oberflächlich und röchelnd. Die automatischen Bewegungen der linken Extremitäten hören auf. — 17. I. Morgens 5 Uhr erfolgt der Exitus letalis.

Aus dem Sektionsprotokoll soll hier nur das auf den Schädel Bezügliche hervorgehoben werden. „Die Dura ist von mittlerer Spannung. Der Sinus longitudinalis und die in ihn mündenden Venen enthalten reichlich dunkles Blut und zarte Speckhautgerinnsel. Die Innenfläche der Dura ist grösstenteils glatt, links von einigen zarten, mit Blutungen durchsetzten Auflagerungen bedeckt. Die Pia der Hirnoberfläche ist stark injiciert, von spiegelndem Glanz. Die Gyri sind meist normal gewölbt, nur rechts in den mittleren Partien des Stirnlappens erscheinen sie abgeflacht. Daselbst sieht die Hirnsubstanz in mehr als fünfmarkstückgrosser Ausdehnung trübe aus und ist von Hämorrhagien durchsetzt. Das Gewebe ist von abnormer Weichheit. Eine gleiche, nur zweimarkstückgrosse Stelle findet sich in der zweiten Stirnwindung links. — Bei der Untersuchung der Sinus der Dura zeigt sich der linke Sinus transversus sehr weit, mit flüssigem Blut und lockerem Blutgerinnsel erfüllt, während der rechte Sinus transversus nur ein nahezu Stricknadel weites Rohr darstellt, in welchem eine geringe Quantität Blut enthalten ist.

Auch am knöchernen Teil der Schädelbasis findet sich die entsprechende Asymmetrie. Es fehlt rechts der Sulcus für den Sinus transversus vollständig, der links ausgeprägt ist. Die rechte hintere Schädelgrube ist etwa um ein Viertel schmäler als die linke. Am Kleinhirn ist eine entsprechende Asymmetrie nicht zu bemerken.

Beim Abziehen der Pia lösen sich von den genannten erweichten Stellen grosse Stücke in Form eines gelblichen Breies mit ab. Die Hirnoberfläche zeigt ausser den beiden grösseren Herden noch zahlreiche kleinere, namentlich in den Centralwindungen. Im grossen Ganzen sind die übrigen Teile von guter Konsistenz und lassen reichliche Blutpunkte austreten. An den Arterien der Schädelbasis ist keine Anomalie zu konstatieren. Bezüglich der Erweichungsherde ist zu bemerken, dass sie mit Ausnahme des grossen rechts im wesentlichen auf die Rinde beschränkt sind, und sich in der benachbarten weissen Substanz nur punktförmige Blutungen zeigen. Die rechte Vena jugularis interna zeigt von der Einmündung der oberflächlichen Venen an nach dem Schädel hinauf eine zu-

nehmende Verdünnung ihres Lumens, so dass sie unter der Schädelbasis nur noch etwa für einen Rabenfederkiel durchgängig ist. Die linke Vena jugularis ist im unteren Teil reseciert und unterbunden, das in den Schädel hineinragende gut fingerdicke Stück ist mit teils dunkelroten, teils grauroten Thrombusmassen ausgefüllt. Das Herz zeigt ausser ausgesprochener brauner Atrophie keine Abnormität.

Die anatomische Diagnose lautete: „Hypoplasie des r. Sinus transversus und der r. Vena jugularis interna. Stauungsnekrose des Gehirns nach Resektion der l. Vena jugularis. Braune Atrophie des Herzens. Emphysem und abgeheilte Tuberkulose der Lungen. Cystisch erweichte Krebsmetastase in einer Drüse am Halse."

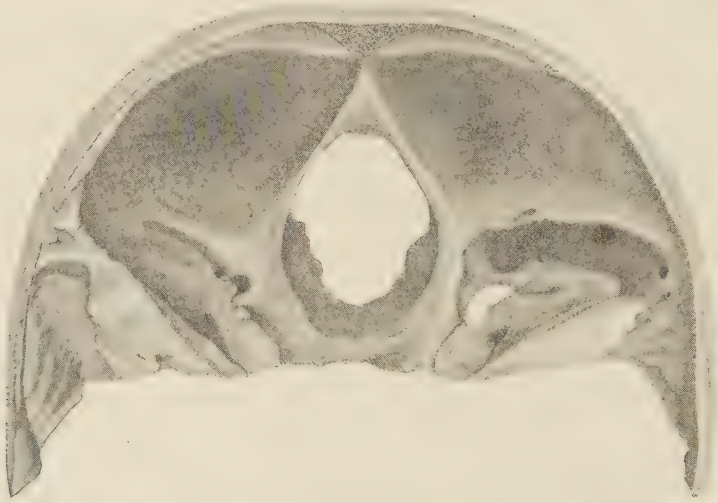

Es hatte sich also in unserem Falle eine mangelhafte Ausbildung des rechten Sinus transversus und der rechten Vena jug. int. in der verhängnisvollsten Weise mit der Ligatur der linksseitigen normal weiten inneren Drosselvene kombiniert. Somit war ein genügender Abfluss des venösen Blutes aus dem Schädelinneren zur Unmöglichkeit geworden und im Gefolge der durch die venöse Stase bedingten arteriellen Anämie des Gehirns musste es mit zwingender Notwendigkeit zur Bildung ischämischer Erweichungsherde in der Hirnrinde und damit zum Exitus kommen.

Die verhängnisvolle Abnormität in der Entwicklung des rechten Sinus transversus und der Ven. jug. int. tritt am macerierten Schädel wie die vorstehende Abbildung gut wiedergiebt, noch viel deutlicher hervor, weshalb ich hier eine Beschreibung des letzteren folgen lasse.

Während linkerseits, wo unterbunden wurde, der Sinus transversus eine tief in den Knochen getriebene, deutlich S-förmig gekrümmte Rinne darstellt, die in ein sehr geräumiges Foramen jugulare ausmündet, findet sich in der rechten hinteren Schädelgrube keine Spur einer derartig tiefen Aushöhlung des Knochens wie links. Nur eine flache Impression verläuft S-förmig an der Stelle, wo sich normalerweise der Sinus transversus dexter befinden sollte. Dieser hochgradigen Hypoplasie des Sinus transversus entsprechend zeigt das rechte Foramen jugulare eine abnorme Kleinheit und ausserdem noch eine bemerkenswerte Deformität, indem die Spina jugularis des Os petrosum mit dem gegenüberliegenden, entsprechenden Knochenvorsprung der Pars condyloidea des Occiput verwachsen ist. Die durch diese Verwachsung entstandene knöcherne Spange teilt das an sich schon abnorm kleine Foramen jugulare in zwei gleich grosse Fächer, von denen das vordere zum Durchtritt des IX., X. und XI. Gehirnnerven, das hintere zum Abfluss für den rudimentären Sinus transversus dexter dient. Linkerseits wie rechterseits findet sich im Sinus transversus das Emissarium Santorini, welches durch das Foramen mastoideum mit den Venae auriculares posteriores kommuniciert. Während jedoch links das Foramen mastoideum sehr gross und weit ist, ist es rechts klein und in der flachen Rinne gelegen, welche den Verlauf des Sinus transversus andeutet.

Ausserdem fällt an der hinteren Schädelgrube eine Asymmetrie in der Geräumigkeit der r. und der l. Hälfte auf, welche, wie sich bei näherer Betrachtung zeigt, durch die auf beiden Seiten verschiedene Richtung der Axe der beiden Felsenbeinpyramiden bedingt ist. Während nämlich die linke Felsenbeinpyramide zur Sagittalebene des Schädels mit ihrer Axe nahezu in einen rechten Winkel gestellt ist, bildet die Axe der rechten Felsenbeinpyramide mit der Sagittalebene einen spitzen Winkel. Es erscheint daher die linke hintere Schädelgrube weit geräumiger als die rechte, in welche sich überdies die obere hintere Kante des rechten Felsenbeins dachförmig vorwölbt.

Der im Vorstehenden von mir berichtete Fall darf wohl allgemeineres Interesse beanspruchen. Denn einmal lehrt er, wie intra vitam nicht vorauszusehende Störungen in der normalen Entwicklung der Sinus und der Vena jugularis zu tödlichen Stasen führen können, während man doch im allgemeinen annimmt, dass die Cirkulation sich nach diesen Ligaturen mit der grössten Leichtigkeit wieder herstellt. Und andererseits steht der obige Fall einzig da, wie ich später an einer grossen Reihe von gesammelten Fällen zeigen werde.

Und doch muss die grosse Seltenheit schwerer Cirkulationsstörungen im Gehirn nach der isolierten Ligatur der Ven. jug. int. auffallend erscheinen, angesichts der von vielen Anatomen festge-

stellten Thatsache, dass die venösen Blutleiter der harten Hirnhaut sowie die für sie vorhandenen Aushöhlungen der inneren knöchernen Schädelwandung und die knöchernen Abflussöffnungen für das Venenblut im Schädelinnern eine grosse Unbeständigkeit in ihrem Auftreten und ihrer Form zeigen.

Beispielsweise sagt Merkel[1]): „Die Sinus sind vielfachen Varietäten unterworfen. Von den praktisch wichtigen Blutleitern aber muss vor allem berichtet werden, dass sie sich nicht nur zuweilen sehr eng zeigen, sondern sogar ganz fehlen können. Es ist dies sowohl vom Sinus longitudinalis superior als von beiden Schenkeln des Sinus transversus, wie auch vom Sinus cavernosus beobachtet."

Luschka[2]) fasst den Sinus transversus als ein paariges grosses venöses Abflussrohr auf, das gewissermassen den Hauptvenenstamm einer Seite darstellt, in welchen sich alle übrigen Sinus als dessen untergeordnete Nebenäste ergiessen. Zugleich berichtet er ebenfalls von Beobachtungen, wo ein grosser Sinus vollkommen obliteriert war, wie z. B. in dem von Portal näher beschriebenen, historisch interessanten Fall der Gemahlin Ludwig's XV., bei welcher die Sektion den völligen Mangel des Sinus longitudinalis superior und eine excessive Vergrösserung des starrwandigen Sinus falciformis minor ergab.

Ausser dieser Unbeständigkeit der venösen Blutleiter unterstützt eine Betrachtung des Verhältnisses zwischen arteriellem Zu- und venösem Abfluss und die Unzulänglichkeit der bei Verschluss beider Sinus transversi zu Gebote stehenden Collateralabflüsse die theoretische Voraussetzung, dass der Ligatur der Jugularis öfter Cirkulationsstörungen folgen sollten. Denn vier starke Arterien, die Carotiden und die Vertebrales, führen dem nervösen Centralorgan eine gewaltige Masse Blut zu, während nur zwei Abflussröhren in den Sinus transversi und eine Anzahl kleiner Kommunikationen der Sinus mit den Venen der Diploë und der Kopfschwarte in den sogenannten Emissaria Santorini für die Fortleitung des Blutes aus der Schädelhöhle vorhanden sind.

Bei Verschluss beider Sinus transversi ist aber die Communikation des Sinus longitudinalis superior mit den Venen der Nasenhöhle durch das Foramen coecum, die Verbindung des Sinus caver-

1) F. Merkel. Handbuch der topographischen Anatomie zum Gebrauch für Aerzte. I. Bd. Braunschweig 1885—90.

2) Luschka. Anatomie des Menschen. 3. Bd. Teil 2. Tübingen.

nosus mit der Vena ophthalmico-facialis und die Emissarien, durch welche der Sinus transversus im Foramen mastoideum mit den Venae auriculares posteriores, und im Foramen condyloideum posterius mit dem oberen Venengeflecht des Nackens kommuniciert, und andere kleine Kommunikationsgefässchen nicht imstande, das von den Arterien gelieferte Blut aus dem Schädel abzuführen, zumal alle diese Emissarien noch unbeständiger und noch variabler sind als die Sinus selbst. Und so ist auf Grund vorstehender anatomischer Betrachtung die Annahme häufiger Cirkulationsstörungen nach isolierter Ligatur der Jugularis nicht von der Hand zu weisen.

Doch spricht hier die Erfahrung das letzte Wort. Und sie lehrt, dass dauernde, schwere, mit der Fortdauer des Lebens unverträgliche Cirkulationshindernisse durch die isolierte Ligatur dieses Gefässes ausserordentlich selten geschaffen werden, so selten, dass der von mir berichtete Fall in der einschlägigen Litteratur, soweit mir diese zugänglich war, einzig dasteht.

Um für diese Behauptung den zahlenmässigen Nachweis zu führen, gebe ich die nachfolgende statistische Zusammenstellung einer grossen Anzahl von isolierten Jugularisunterbindungen.

In der folgenden Tabelle finden sich im Ganzen 91 Fälle isolierter Ligatur der Ven. jugul. int. Davon habe ich selbst 28 Fälle gesammelt, während die übrigen 63 der tabellarischen Uebersicht entnommen sind, in welcher Dabrowski in seiner obengenannten Arbeit die ihm zugänglichen Fälle bis zum Jahre 1894 zusammengestellt hat. Letztere in meiner Arbeit mit anzuführen, erscheint deshalb angebracht, weil Dabrowski die in den früher erschienenen grossen Monographien von Gross und G. Fischer gesammelten Fälle wieder mitzählt, ganz abgesehen davon, dass die in polnischer Sprache geschriebene Schrift für deutsche Autoren nicht zugänglich ist. Ausserdem hat Dabrowski die Fälle von isolierter Ligatur der Vene von solchen mit gleichzeitiger Carotisunterbindung streng gesondert.

I. 13 Fälle isolierter Unterbindung der Vena jugularis interna, durch Traumen veranlasst.

Nr.	Name des Operateurs	Mitgeteilt in	Ursache	Ausgang
1	Richter 1797.	Anfangsgründe der Wundarzneykunst. Bd. 4. pag. 173. Goethingen 1797.	Vulnus colli.	Heilung.
2	Morgan 1836.	Americ. Journ. med. sc. Vol. VIII. p. 530. 1836.	Vulnus incisum colli. Tentamen suicidii.	Heilung.
3	Dugas.	Gazette med. 1837. pag. 298.	Vulnus colli.	Heilung.
4	Erichson.	Edinburg med. and surg. journ. p. 19. Jan. 1844.	Vulnus incisum colli. Conamen suicidii.	Heilung.
5	Marcé und Mounier.	Revue méd. chirurg. de Paris. Vol. XVI. p. 245. 1854.	Vulnus incisum colli. Conamen suicidii.	Heilung.
6	Mott.	Am. med. Monthly. Nov. 1856. p. 326.	Vulnus incisum colli. Conamen suicidii.	Heilung.
7	Woodmann.	Brit. med. journal 1873. Vol. II. p. 459.	Vulnus incisum colli. Conamen suicidii.	Heilung.
8	Tarlock.	Americ. journal of med. sc. 1875. Jul. pag. 280.	Vulnus incisum colli. Conamen suicidii.	Heilung.
9	Gay.	Lancet. 1877. Vol. I. pag. 126.	Vulnus incisum colli. Conamen suicidii.	Heilung.
10	Walsh.	Lancet. 1879. Hirsch-Virchow's Jahresb. 1879. Bd. II. p. 275.	Vulnus incisum colli.	Heilung.
11	Tipton.	The New-York med. journ. 1887. Vol. II. pag. 15.	Vulnus incisum colli. Conamen suicidii.	Heilung.
12	Vaudey.	Plaies et ligature de la veine jugulaire int. Paris 1890.	Vulnus incisum colli. Conamen suicidii.	Heilg. Schwellung der einen Gesichtshälfte u. Erschwerung des Schluckens durch ein paar Tage. Heilung.
13	Krajewski.	Przeglad chirurgiczny. Tom. II. Zeszyt I. Warszawa 1894.	Vulnus laceratum colli.	Heilung.

II. 78 Fälle isolierter Ligatur der Vena jugularis interna, welche bei Gelegenheit der Exstirpation von Tumoren etc. veranlasst wurden.

1	Simpson.	Med. Essays and Obs. Vol. V, partie 1re 3me édition. p. 335. Edinb. 1747.	Tumor colli.	Heilung.
2	Simmons.	Traité de maladies des art. et des veines par J. Hodgson. pag. 535. London 1815.	Tumor colli.	Heilung.

Nr.	Name des Operateurs	Mitgeteilt in	Ursache	Ausgang
3	Smith.	Baltimore med. and surg. Journ. July 1834.	Tumor colli.	Tod 10 Tage nach der Operation unter Kräfteverfall.
4	Stevens.	Cooper. Surg. Dictionary. Am. Ed. supplement. p. 165. Newyork 1842.	Tumor colli.	Heilung.
5	Mirault d'Angers	Compendium de Chir. Vol. I. p. 79.	Tumor colli.	Tod nach 3 Std. bei Kräfteverfall.
6	Asmus.	Amer. journ. med. sc. Jan. 1843. p. 220.	Tumor colli.	Heilung. Nach der Operation trat Collaps, Konvulsionen und Opistothonus ein, was nach 12 Min. wieder verging.
7	O'Schaugh Nersy.	Lancet. June 23. 1844. p. 661.	Tumor colli.	Heilung.
8	Benj. Brodie.	Med. Gaz. London. Vol. IX. p. 226. 1849.	Tumor colli.	Heilung.
9	Maisonneuve.	Gazette medicale. 1855. p. 492.	Tumor colli.	Heilung.
10	Sédillot.	Med. oper. p. 193. 1855.	Tumor colli.	Heilung.
11	Sédillot.	Ebenda.	Tumor colli.	Heilung.
12	V. Mott.	Transact of tend. of medic. Newyork 1857. Vol. I. p. 90.	Tumor colli.	Heilung.
13	Widmer.	Experience t. II. pag. 336.	Tumor glandulae parotidis.	Heilung.
14	Langenbeck.	Archiv für klin. Chirurg. Bd. I. p. 69. Berlin 1860.	Tumor colli.	Tod am 25. Tage. Die Wunde eiterte. Oedem des Gesichts.
15	Bégin.	Legouest. Traité de Chirurgie d'armée. p. 149. Paris 1863.	Tumor colli.	Heilung.
16	Neudorfer.	S. W. Gross. The americ. Journ. of the medic. sciences 1867. Vol. LIII.	Tumor colli.	Tod unter den Erscheinungen der Erschöpfung.
17	Schuh.	Ebenda.	Tumor colli.	Tod an Erschöpfung.
18	Gross.	Ebenda.	Cystis colli.	Heilung.
19	Bourdon, operiert durch Verneuil.	Bergeron. Tumeurs ganglionaires du cou. Thèse d'agreg. 1872. pag. 86.	Tumor colli.	Tod am 5. Tage an Pyämie.
20	Verneuil.	Nicaise. Plaies et ligature des veines. Thèse d'agregation 1872.	Tumor colli.	Heilung. 4 Tage hindurch bestanden Kopfschmerzen und Oedem des Gesichts.
21	Verneuil.	Ebenda.	Tumor colli.	Heilung.
22	Luecke.	Centralblatt für Chirurgie. 1880. Nr. 36.	Tumor colli.	Heilung. Oedem des Gesichts.
23	Braun.	Zeitschrift für Chirurgie 1880. Bd. XIV. p. 130.	Tumor colli.	Heilung.

Nr.	Name des Operateurs	Mitgeteilt in	Ursache	Ausgang
24	Braun.	Ebenda.	Tumor colli.	Heilung. Nach der Operation Kopfschmerzen. Starke Cyanose (die Vena facialis war ebenfalls unterbunden worden).
25	Braun.	Ebenda.	Tumor colli.	Heilung. Kopfschmerzen durch ein paar Tage.
26	Braun.	Ebenda.	Tumor colli.	Heilung. Mehrtägige Kopfschmerzen. Der Vagus war mit reseciert.
27	Braun.	Ebenda.	Carcinoma colli.	Heilung.
28	Le Dentu.	Bull. de la soc. de Chirurg. 1880. Nr. 5.	Carcinoma colli.	Tod.
29	Lannelongue.	Castinax. Thèse de Bergeron. p. 73.	Tumor colli.	Tod 2½ h. nach der Ligatur. Pat. war bereits ausgeblutet, als die definitive Blutstillung mittels Ligatur vorgenommen wurde.
30	Boeckel.	Revue de Chirurg. 1881. T. I. p. 118.	Tumor colli.	Heilung.
31	Boeckel.	Ebenda.	Carcinoma linguae et glandul. submax. recidiv.	Heilung.
32	Boeckel.	Ebenda.	Sarcoma colli.	Tod 48 h. nach der Op. an Lungenödem. Schüttelfrost, heft. Cyanose, Tracheal- u. Bronchialrasseln. Nachts Exitus. Sekt.: Thromb. der unterbund. l. Jugularis. Thrombus in der r. Jugul, wo sie in die Vena subcl. einmündet, u. einen 2. am periph. Ende, der sich in den r. Sinus transv. fortsetzt. Hirnödem. Keine nachweisb. Ursache für die Thrombose.
33	Boeckel.	Ebenda.	Sarcoma colli.	Heilung.
34	Bouilly.	Bullet. de la soc. de Chirurg. 1882. Avril 12.	Neoplasma malignum colli.	Tod an septischer Mediastinitis.
35	Hume.	Lancet. 1882 Nov. 25.	Sarcoma colli.	Heilung.
36	Scriba.	Deutsche Zeitschrift für Chirurgie 1885. Bd. XXII. pag. 547.	Tumor colli.	Heilung.

Nr.	Name des Operateurs	Mitgeteilt in	Ursache	Ausgang
37	Senn.	Journ. of the Amer. med. association. August 23. 1885.	Cystis branchiogenes.	Heilung.
38	Green.	New-York Medical record. Dec. 1886. pag. 441.	Bronchocele.	Heilung. Kurze Zeit erschwertes Schlucken und Atmen.
39	Schulten	Finska läkaresällsk. handl. Bd. 26. p. 131.	Sarcoma colli.	Recidiv nach Heilung der Wunde.
40	Lucas.	Lancet. 1887. Dec. 31. p. 1313.	Carcinoma colli et labii inferioris.	Heilung.
41	Thomas.	Bull. de la soc. de Chirurgie 1887.	Cystis colli.	Recidiv nach 10 Tagen.
42	Albert.	Allg. Wiener med. Zeitg. 1888. Nr. 30. S. 263.	Tumor colli.	Heilung.
43	Albert.	Ebenda.	Tumor colli.	Heilung.
44	Albert.	Ebenda.	Tumor colli.	Heilung.
45	Heineke.	Münchener Wochenschrift 1888. Nr. 10. pag. 159.	Tumor colli.	Heilung.
46	Bradford.	The Boston med. and surgic. journ. Aug. 29. 1889. Vol. CXXI. p. 204.	Caput obstipum. Bei der Tenotomie des Sternocleid. wurde die Jugularis in der Nähe d. Schlüsselbeins angeschnitten.	Heilung.
47	Rotter.	Archiv für klin. Chirurg. Bd. 31. H. 4.	Struma maligna.	Heilung.
48	Rotter.	Ebenda.	Struma maligna.	Heilung.
49	Roux.	Plaies et ligature de la veine jugulaire interne par Vaudey. Paris 1890.	Carcinoma colli.	Heilung.
50	Krajewski.	Przeglad. Chirurgiczny. Tom. II. Zeszyt I. Warszawa 1894.	Lymphadenitis tuberculosa colli.	Heilung.
51	Socin.	Jahresbericht der Baseler Klinik 1884.	Carcinom der Halslymphdrüs.	Heilung.
52	Socin.	Jahresbericht der Baseler Klinik 1887.	Sarkom der Halsgefässsch.	Heilung.
53	Socin.	Jahresbericht der Baseler Klinik 1893.	Lymphosarkom.	Heilung.
54	Bardeleben.	Charité-Annalen 1886.	Hyperplastische meist käsig entartete Drüsen.	Heilung.
55				
56	Bardeleben.	Charité-Annalen 1887.	Lympho-Sarkom der rechten Halsseite. Die Vene war obliteriert.	Heilung.

Nr.	Name des Operateurs	Mitgeteilt in	Ursache	Ausgang
57	Bardeleben.	Charité-Annalen 1887.	Tuberkulöse Lymphome.	Heilung.
58	„	„	„	„
59	Bardeleben.	Charité-Annalen 1888.	Sarkom des Halses.	Heilung.
60	Bardeleben.	Charité-Annalen 1889.	Lymphosarkom.	Heilung.
61	Bardeleben.	Charité-Annalen 1890.	Tuberkulöse Lymphome.	Heilung.
62	„	Ebenda.	„	„
63	„	Ebenda.	„	„
64	„	Ebenda.	Sarkom über der rechten Clavicul.	Heilung.
65	Bardeleben.	Charité-Annalen 1890.	Carcinom der l. Halsseite.	Heilung.
66	„	Ebenda.	Carcinom der r. Halsseite.	Tod 14 Stunden nach der Operation. Sektionsbefund: Bronchopneumonie.
67	„	Ebenda.	Carcinommetastase an der r. Halsseite.	Pat. erholte sich nach der Operation. Tod am 7. Tage an Bronchopneumonie.
68	„	Charité-Annalen 1891.	Lymphdrüsenschwellung. Die Vene hatte einen Längsriss bekommen. Die seitl. Ligatur war abgerutscht.	Heilung.
69	„	Ebenda.	Strumektomie nach 34 Jahre langer Palliativ-Behandlung mit Alkohol-Injekt.	Heilung nach 17 Tagen.
70	„	Charité-Annalen 1892.	Lymphdrüsenschwellung rechterseits.	Heilung.
71	„	Charité-Annalen 1893.	Verkäste tub. Lymphome.	Heilung.
72	„	Ebenda.	3 Drüsenpakete an der l. Seite. Vena jug. int. 3mal verletzt.	Heilung.
73	„	Ebenda.	Melano-Carcin. der Drüsen der Supraclaviculargrube.	Heilung.
74	V. Bruns, 1858.	—	Sarkom der r. Halsseite.	3 Std. nach der Operation trat Verengerung und Reaktionslosigkeit der r. Pupille ein, welche bis z. Exitus anhielt. Letzt. erfolgte am 38. Tg. nach der Operat.

Nr.	Name des Operateurs	Mitgeteilt in	Ursache	Ausgang
75	P. Bruns 1890.	—	Struma maligna.	Heilung.
76	P. Bruns 1893.	—	Struma parenchymatosa. Exstip. later. dex.	Heilung.
77	P. Bruns 1895.	—	Lymphosarkom der rechten Halsseite.	Heilung. Nach der Operation stellte sich vorübergehende Cyanose ein
78	P. Bruns 1895.	—	Metastatisches Drüsencarcinom der linken Halsseite.	Tod an Gehirnerweichung.

In den vorstehenden Tabellen finden sich nur solche Fälle, in denen die Ven. jug. int. doppelt unterbunden und zwischen den Ligaturen durchtrennt wurde. Nicht berücksichtigt sind dagegen die seitlichen Unterbindungen, da bei ihnen das Lumen der Vene durchgängig bleibt, also niemals Gelegenheit zu Cirkulationsstörungen gegeben ist.

Von den 91 angeführten Unterbindungen waren 13 durch Traumen, die die Jugularis mit verletzt hatten, indiciert. Von diesen 13 Verletzungen waren 12 Schnitt- und eine Risswunde. Alle 13 endeten mit Heilung. 78mal musste bei den verschiedensten Operationen am Halse die blutende Jugularis ligiert werden. 54mal handelte es sich um die Entfernung von Tumoren der Halsgegend, wobei nicht in allen Fällen der Charakter des Tumors zu eruieren ist. Ausserdem wurde einmal wegen eines Parotistumors, einmal wegen eines Carcinoms der Zunge und der Submaxillardrüse, einmal wegen eines Carcinoms der Unterlippe, das auf den Hals übergegriffen hatte, einmal wegen einer Bronchocele und einmal wegen einer durch die Tenotomie bei Caput obstipum geschaffenen Verletzung die Unterbindung der Ven. jug. int. indiciert. 3mal wurde bei der Operation von Halscysten, 3mal bei der Entfernung maligner Strumen, 2mal bei Strumektomien und 10mal bei der Ausschälung tuberkulöser Lymphone unterbunden.

In den letztgenannten 78 Fällen trat der tötliche Ausgang im ganzen 14 mal ein: 5mal war er bedingt durch Erschöpfung, 2mal durch Sepsis, 2mal durch Bronchopneumonie, je 1mal durch Pyämie, durch Verblutung, durch Lungen- und Hirnödem und durch Gehirnerweichung. In einem Falle ist die Todesursache nicht angegeben. —

Werfen wir am Schlusse unserer Betrachtung noch einen kurzen

Rückblick auf die durch die Ligatur veranlassten Cirkulationsstörungen, so ergiebt sich aus den Tabellen, dass unter sämtlichen 91 Fällen der von mir berichtete der einzige ist, in welchem die Ligatur zu tödlicher Gehirnerweichung führte.

Leichte, kurzdauernde Störungen in der Cirkulation, die sich in Cyanose und Oedem der entsprechenden Gesichtshälfte äusserten, sich einmal in Verengerung und Reaktionslosigkeit der Pupillen zeigten, oder in subjektivem Klagen über heftige Kopfschmerzen ihren Ausdruck fanden, kamen in 91 Fällen nur 9mal vor.

Kann es also auf Grund obiger Zusammenstellungen als ausgemacht gelten, dass tödliche Cirkulationsstörungen im Gehirn nach isolierter Unterbindung der Jugularis zu den grössten Seltenheiten gehören, welche dem vielbeschäftigten Chirurgen zu Gesicht kommen, so ist es doch durch den von mir berichteten Fall erwiesen, dass die isolierte Ligatur der V. jugul. durch Gehirnerweichung zum Tode führen kann. Es wird dieser Thatsache bei der Prognose derartiger Unterbindungen in Zukunft Rechnung getragen werden müssen.